

E. Knop<sup>1</sup> · N. Knop<sup>2</sup> · H. Brewitt<sup>3</sup> · U. Pleyer<sup>4</sup> · P. Rieck<sup>4</sup> · B. Seitz<sup>5</sup> · F. Schirra<sup>5</sup>

<sup>1</sup> Forschungslabor der Augenklinik, Charite – Universitätsmedizin Berlin, Campus Virchow Klinikum (CVK), Berlin

<sup>2</sup> Abt. für Zellbiologie in der Anatomie, Medizinische Hochschule Hannover

<sup>3</sup> Ressort Trockenes Auge im BVA, Augenarzt, Hannover

<sup>4</sup> Augenklinik, Charite – Universitätsmedizin Berlin, Campus Virchow Klinikum (CVK), Berlin

<sup>5</sup> Klinik für Augenheilkunde, Universitätsklinikum des Saarlandes (UKS), Homburg

## Meibom-Drüsen

### Teil III: Dysfunktion (MGD) – Plädoyer für ein eigenständiges Krankheitsbild und wichtige Ursache für das trockene Auge

**Funktionsstörungen der Meibom-Drüsen, die im englischen als „Meibomian gland dysfunction“ (oder „Meibomian gland disease“) bezeichnet und als MGD abgekürzt werden, sind eine der wichtigsten Ursachen für Benetzungsstörungen der Augenoberfläche im Sinne des Krankheitsbilds eines „Evaporativen trockenen Auges“ [10, 12, 16, 64, 114] und dessen Folgeveränderungen [61, 62, 75, 89, 120, 129]. Störungen der Lipidphase des Tränenfilms sollen sich bei über 75% der Patienten mit trockenem Auge [46] finden, und bei 65% der Patienten mit entsprechenden Symptomen ist dies durch eine Dysfunktion der Meibom-Drüsen bedingt [120]. Nicht selten findet sich aber auch bei asymptomatischen Patienten eine MGD [48, 70].**

Im deutschen Sprachraum werden Funktionsstörungen der Meibom-Drüsen selten als eigenständige Erkrankung gesehen (ggf. als Meibomitis [57, 91]), sondern

Gewidmet dem kürzlich verstorbenen Jeffrey P. Gilbard, der die Bedeutung der Hyperosmolarität des Tränenfilms in der Pathogenese des „Trockenen Auges“ bereits vor Jahren erkannte und ihren Zusammenhang mit obstruktiven Störungen der Meibom-Drüsen nachwies.

meist nur im Kontext von Blepharitis, also einer entzündlichen Erkrankung der Lider mit Betonung des Lidrands, betrachtet [7, 15, 56]. In der klinischen Praxis wird weiterhin nicht regelmäßig zwischen einer vorderen Blepharitis (am äußeren Lidrand, Zeiss- und Moll-Drüsen) und einer hinteren Blepharitis (am inneren Lidrand, Meibom-Drüsen) unterschieden. Obwohl der Begriff der Blepharitis eigentlich eine entzündliche Erkrankung impliziert, ist die „hintere Blepharitis“ eine, zumindest am Lidrand selbst, meist symptomarme Erkrankung der Meibom-Drüsen [18, 48, 70, 78, 103, 120], die primär nicht mit einer typischen Entzündung einhergeht [45, 100, 126]. Im Gegensatz dazu treten bei der vorderen Blepharitis praktisch immer entzündliche Veränderungen des Lides auf. Häufig ist diese Erkrankung mit Hauterkrankungen (seborrhoische Dermatitis, Rosacea, Psoriasis) assoziiert [50, 56, 81], welche die Meibom-Drüsen sekundär einbeziehen können.

Es stellt sich die Frage, ob die Subsumierung der Meibom-Drüsen-Dysfunktion unter Blepharitis klinisch noch sinnvoll ist, weil isolierte Erkrankungen der Meibom-Drüsen häufig ohne entzündliche Symptome ablaufen und sie sich v. a. als evaporative Benetzungsstörung bemerkbar machen. Diese häufige Form der Benetzungsstörung ist aber nicht durch Min-

dersekretion bedingt, sondern wird dadurch hervorgerufen, dass Störungen der Meibom-Drüsen-Funktion zu einer mangelhaften oberflächlichen Lipidschicht auf dem Tränenfilm führen und diese wiederum die normale Verdunstung der wässrig-muzinösen Hauptphase des Tränenfilms nicht mehr genügend hemmen kann [19, 20, 77, 79, 87, 88, 89, 121]. Leider wird die MGD in Deutschland noch zu selten beachtet. Klinisch wegweisendes Symptom ist das subjektive „Brennen der Augen“ oder auch die „paradoxe Epiphora“. Diese Störungen werden bei milderer Ausprägung oft verstärkt, wenn der Tränenfilm eine starke „Beanspruchung“ erlebt, wie durch langes Öffnen der Lidspalte mit reduzierter Lidschlagfrequenz bei Bildschirmarbeit [34, 118, 137], durch Zugluft, niedrige Luftfeuchtigkeit [89] oder das Tragen einer Kontaktlinse [70, 71, 86]. Entsprechend basierte die erste Beschreibung einer „Dysfunktion“ der Meibom-Drüsen auf Beobachtungen von Kontaktlinsenintoleranz [70] bei sonst asymptomatischer Augenoberfläche.

MGD ist weitgehend synonym mit „hinterer Blepharitis“ [36] und tritt meist als obstruktive Störung [36, 45, 70, 120] auf, die zu einem Mangel an Meibomöl auf dem Lidrand und Tränenfilm führt [42, 120]. Die Verstopfung des Ausführungsganges oder der Öffnung der Drü-

sen wird v. a. durch eine überschießende Verhornung [51, 52, 63, 104] und/oder durch Veränderungen des Sekrets [18, 70, 78, 107] ausgelöst. Dieses ist von verschiedenen Faktoren wie Hormonstatus, Alter, Geschlecht [29, 49, 116, 131] oder von einer Zunahme der kommensalen Bakterienflora – ohne eigentliche Infektion mit vermehrter Bildung bakterieller Lipasen [30, 82] – abhängig (diskutiert in [7, 15, 36, 56]). Diese häufigste, obstruktive Form der MGD ist das wesentliche Thema der vorliegenden Übersichtsarbeit und setzt die vorangegangene Betrachtung der Anatomie und der Physiologie der Meibom-Drüsen (s. Teil I und II in dieser Serie) fort.

Bei längerem Bestehen einer Obstruktion kommt es sekundär zu einer Dilatation der Drüsengänge und zu einer Atrophie der sekretorischen Azini [45, 100, 126], was zum Untergang von Drüsengewebe (im engl. „gland dropout“ [1, 3, 78, 80, 120]) und zu einer sekundären Mindersekretion führt. Eine rechtzeitige Erkennung und Therapie ist daher wichtig, um Folgeschäden zu verhüten.

Entsprechend den unterschiedlichen Grunderkrankungen und dem Krankheitsstadium unterscheidet sich auch die Therapie der „hinteren Blepharitis“ – wir empfehlen den neuen Krankheitsbegriff der Meibom-Drüsen-Dysfunktion (Meibomian gland dysfunction, MDG) – von der einer entzündlichen vorderen Blepharitis. Bei der obstruktiven MGD steht primär eine physikalische Therapie [69, 105, 113] mit feuchten und warmen Kompressen zur Sekretverflüssigung, ggf. Lidmassage, manueller Drüsenexpression zur Beseitigung verdickten Sekrets und Lidrandhygiene [70] zur Entfernung von Epithelschuppen im Vordergrund. Sekundär sind Tränenersatzmittel (ggf. mit Lipidzusatz) angezeigt. Bei schweren klinischen Formen ist evtl. eine längerer Gabe von systemischen Tetracyklinen [122, 125, 142] unterhalb der antibiotischen Wirkschwelle zur Sekretnormalisierung sinnvoll. Bei der hier nicht thematisierten entzündlichen vorderen Blepharitis dagegen sind Antibiotika und manchmal auch steroidale Entzündungshemmer sinnvoll. In schweren Fällen wird auch Immunmodulation eingesetzt (besprochen in [7, 15, 36, 56]).

Es gibt in der Literatur zahlreiche hervorragende klinisch orientierte Übersichtsarbeiten zur Blepharitis [28, 40, 50, 78, 83, 85, 86, 108, 124], zu MGD [18, 32, 36, 129] und zur Blepharitis auch im deutschsprachigen Raum [7, 15, 56, 91]. Die vorliegende Arbeit ist eher theoretisch orientiert, um den historischen Hintergrund und die konzeptionellen Überlegungen darzustellen, die Funktionsstörungen der Meibom-Drüsen zu einer wichtigen eigenständigen Entität im Bereich der Augenoberfläche machen.

## Charakteristika der Meibom-Drüsen-Dysfunktion

### Formen und Ausprägungen werden durch verschiedene Begriffe beschrieben

Es gibt in der englischsprachigen Literatur, in der Störungen der Meibom-Drüsen besser untersucht sind als im deutschsprachigen Raum, verschiedene Synonyme für Störungen der Meibom-Drüsen. Eine Suche in der elektronischen Literatur-Datenbank Pubmed (<http://www.ncbi.nlm.nih.gov/sites/entrez>) der amerikanischen „National Library of Medicine“ im Juni 2009 ergab für „Meibomian gland disease“ einen Begriff, der erstmals 1974 von Nisted und Hofstetter [97] verwendet und 1991 von Bron et al. [18] im Titel thematisiert wurde, 200 Einträge (davon 32 Übersichtsarbeiten). Bron et al. hatten dabei beobachtet, dass diese Störung mit und ohne Hauterkrankungen auftritt und eine Klassifikation und Einteilung des Schweregrades zur Beschreibung erarbeitet. Die Beschreibung einer „Krankheit“ der Meibom-Drüsen findet sich auch schon in älteren Arbeiten [8].

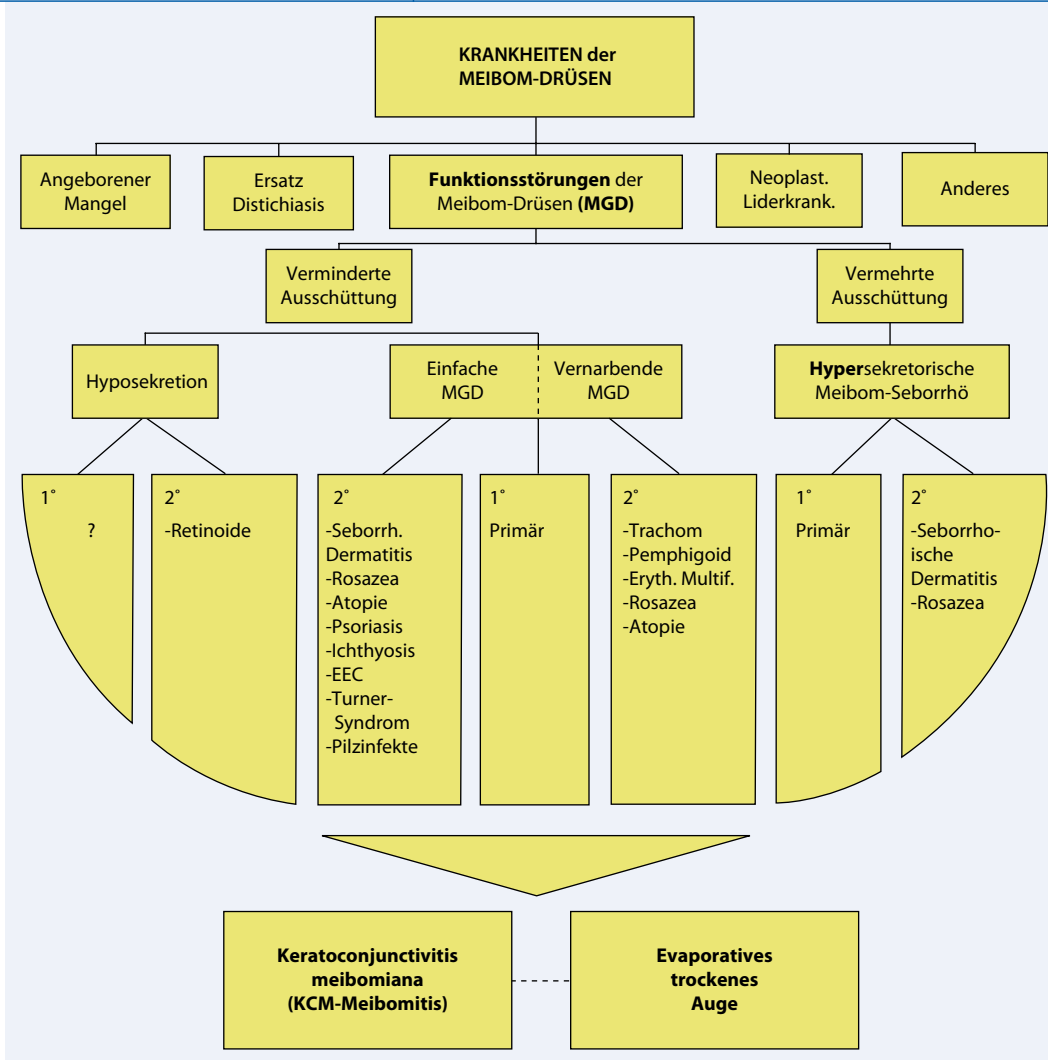
Für „Meibomian gland dysfunction“, einen Begriff, der im Titel zuerst von Korb und Henriquez [70] thematisiert wurde, ergaben sich 211 Einträge (davon 39 Übersichtsarbeiten), sodass beide Begriffe scheinbar ähnlich häufig verwendet werden. Korb und Henriquez [47, 70] hatten bei Patienten mit einer Kontaktlinsenintoleranz bei sonst unauffälliger Augenoberfläche beobachtet, dass ein Syndrom mit fehlendem oder mangelhaftem Sekret der Meibom-Drüsen zusammen mit geringfügigen Trockenheitssymptomen und

einer mäßigen Anfärbbarkeit der Kornea mit Vitalfarbstoffen vorlag. Weitere Untersuchungen des hinteren Lidrands und der Meibom-Drüsen ergaben, dass diese Symptome durch eine Obstruktion der Drüsenöffnungen aufgrund abgeschilfter Epithelzellen bedingt waren, die verklumpten und dadurch die Abgabe von Meibom-Lipid auf den Lidrand und Tränenfilm behinderten. Nach manueller Expression der Drüsen normalisierte sich der Tränenfilm.

Eine Einschränkung der Pubmed-Datenbank-Suche auf solche Publikationen, bei denen der Suchbegriff im Titel der Publikation genannt wird, zeigte allerdings, dass „Meibomian gland dysfunction“ mit 47 Publikationen deutlich häufiger verwendet wird als „Meibomian gland disease“ mit nur 4 Publikationen. Dies deutet an, dass die beschriebenen Befunde der Meibom-Drüsen offenbar eher als Funktionsstörung denn als Krankheit verstanden werden. Man orientiert sich dabei vermutlich an den oft eher milden Symptomen mit fehlender Entzündung, die auch der Erstbeschreibung [70] zugrunde lagen.

McCulley und Scialis [84] hatten 1977 bereits eine Dysfunktion der Meibom-Drüsen bei allen Patienten mit einer generalisierten Störung der Talgdrüsen im Rahmen von Hauterkrankungen beschrieben, diese aber im Titel der Publikation als „Meibomian keratoconjunctivitis“ bezeichnet. Bei diesen Patienten hatten sie einen instabilen Tränenfilm mit einer verkürzten Tränenfilmaufbruchszeit (TAZ) sowie eine Keratitis punctata superficialis beobachtet. Da sich die Befunde nach manueller Auspressung von Meibomöl aus den Drüsenöffnungen besserten, wurde angenommen, dass sie durch eine Obstruktion der Meibom-Drüsen mit nachfolgendem Defekt der Lipidschicht des Tränenfilms bedingt seien.

Der von McCulley benutzte Begriff „Meibomian keratoconjunctivitis“ war in ähnlicher Form auch schon von älteren Autoren verwendet worden, z. B. als „Konjunctivitis Meibomiana“ von Lydston 1884 [72] und Elschnig 1908 [33] oder als „Keratitis meibomiana“ von Filatov 1930 [35], was darauf hinweist, dass bereits früh eine Verbindung zwischen einer Funktionsstörung der Meibom-Drü-



**Abb. 1** ▲ Schema zur Klassifizierung von Erkrankungen der Meibom-Drüsen einschließlich „Meibomian gland dysfunction“ (MGD): Die Krankheiten der Meibom-Drüsen fassen alle pathologischen Veränderungen zusammen, während die MGD nur solche Funktionsstörungen beschreibt, die nicht durch angeborene, neoplastische oder degenerative Veränderungen im Sinne eines Chalazion verursacht wurden. MGD wird funktionell entsprechend den Folgen für das verfügbare (ausgeschüttete) Meibomöl auf dem Lidrand und Tränenfilm zur Herstellung eines intakten Tränenfilms eingeteilt. Die Ausschüttung wird neben der Sekretionsrate v. a. durch die Durchlässigkeit der Meibom-Drüsen-Öffnungen bestimmt. „Einfache“ Obstruktion durch überschießende Verhornung des Gangepithels und Veränderungen des Sekrets mit erhöhter Viskosität stellen den überwiegenden Teil der Störungen dar. Obstruktive Störungen sind am Lidrand selbst oft symptomarm und fallen nur durch die Benetzungsstörungen im Sinne eines evaporativen trockenen Auges auf; gleichzeitig sind sie der häufigste und oft übersehene Grund von Benetzungsstörungen. (1 Primär, 2 Sekundär, EEC, ectrodactyly-ectodermal dysplasia-clefting syndrome“; Grafik übersetzt nach [36], Fig. 8. Mit freundlicher Genehmigung von David Kellner, Editorial Director, „The Ocular Surface“, NY)

sen und den durch nachfolgende Tränenfilmstörungen ausgelösten Veränderungen von Konjunktiva und Kornea erkannt wurde. Inzwischen wurde dieser Begriff weitgehend zugunsten der oben genannten moderneren Variante (MGD) verlassen. Eine ausführliche Darstellung der Historie von Beschreibungen der Funktionsstörungen und Erkrankungen der Meibom-Drüsen findet sich z. B. bei Driver und Lemp 1996 [32]. Funktionsstörungen der Meibom-Drüsen können allerdings auch ganz ohne offensichtliche

Veränderungen der Drüsen selbst auftreten und lediglich durch die davon ausgelösten Veränderungen der Augenoberfläche klinisch auffallen [70].

Gelegentlich werden Störungen der Meibom-Drüsen auch als Meibomitis bezeichnet. Dies ist im deutschen Sprachraum seltener [57, 91], wird aber international als „Meibomitis“ oder „Meibomianitis“ auch in aktuellen Publikationen noch häufiger verwendet [5, 123]. Diese Bezeichnung wird recht inhomogen für primäre wie sekundäre Erkrank-

kungen, meist mit entzündlicher Komponente und einschließlich von Infektionen, verwendet [132]. Aufgrund der inhomogenen und ungeklärten Nomenklatur erscheint der Begriff der „Meibomian gland dysfunction“ als nützlicher Oberbegriff für alle Funktionsstörungen, bei denen v.a. die Meibom-Drüsen betroffen sind und die Betrachtung der Veränderungen der Augenoberfläche im Vordergrund steht. Eine sehr gute Einteilung der MDG findet sich bei Foulks und Bron 2003 ([36]; ■ **Abb. 1**).

**Eigenständiges Krankheitsbild  
– Langsame Entwicklung  
seiner Klassifikation**

Die Erkenntnis, dass Funktionsstörungen der Meibom-Drüsen ein eigenständiges Krankheitsbild darstellen und dessen Klassifikation haben sich nur langsam entwickelt. Es gibt verschiedene Versuche der Definition von Erkrankungen und Funktionsstörungen der Meibom-Drüsen, von denen aber bisher keine universell akzeptiert ist. Dies verursachte Probleme in der Beschreibung der Veränderungen, die bis in die jüngste Zeit andauern [132]. Historisch standen für längere Zeit die relativ einfach erkennbaren entzündlichen Erkrankungen des Lidrands (Blepharitis) mit direkter oder indirekter Beteiligung der Meibom-Drüsen im Vordergrund. Diese treten oft in Zusammenhang mit Hauterkrankungen auf, und es kommt häufig eine erhöhte Menge von öligem Sekret auf dem Lidrand im Sinne einer Seborrhö vor. In jüngerer Zeit wird zunehmend erkannt, dass obstruktive Störungen der Meibom-Drüsen, die primär nicht entzündlich sind, mit einer Verminderung der Lipidmenge auf dem Lidrand und nachfolgenden Störungen des Tränenfilms mit Benetzungsstörungen der Augenoberfläche den Hauptgrund für MGD darstellen [120].

Nach Driver und Lemp [32], die eine ausgezeichnete Übersicht über die Klassifikation von Blepharitis und MGD zusammengestellt haben, teilte Gifford [37] Störungen der Meibom-Drüsen bei chronischer Blepharitis in 6 Typen ein, die v. a. vermehrtes Sekret und dessen Veränderungen (Trübung und Konkrementbildung) mit oder ohne Entzündung betreffen, während Cowper [27] sogar ausschließlich seborrhoische Störungen der Meibom-Drüsen mit erhöhten Mengen von klarem, getrübbtem und cremigem Sekret beschrieb. Thygeson [134] fand in einem jungen Patientenkollektiv mit chronischer Blepharitis überwiegend den seborrhoischen Typ mit oder ohne Beteiligung der Meibom-Drüsen. In den Fällen mit chronischer Meibomitis beschrieb er erweiterte atonische Meibom-Drüsen, die mit Eiter gefüllt waren, und bezeichnete eine bakterielle Infektion als wichtigste Ursache von Blepharitis und Meibomitis.

Ophthalmologe 2009 · 106:966–979 DOI 10.1007/s00347-009-2043-9  
© Springer Medizin Verlag 2009

**E. Knop · N. Knop · H. Brewitt · U. Pleyer · P. Rieck · B. Seitz · F. Schirra  
Meibom-Drüsen. Teil III: Dysfunktion (MGD) – Plädoyer für ein  
eigenständiges Krankheitsbild und wichtige Ursache für das  
trockene Auge**

**Zusammenfassung**

Die Dys- oder Fehlfunktion der Meibom-Drüsen („Meibomian gland dysfunction“, MGD), weitgehend synonym mit der hinteren Blepharitis, aber typischerweise ohne auffallende entzündliche Veränderung des Lidrands, sollte als ein eigenständiges Krankheitsbild klinisch mehr betrachtet und beachtet werden, weil es ein häufiger Grund für Benetzungsstörungen der Augenoberfläche im Sinne eines evaporativen trockenen Auges ist. In diesem Beitrag werden Historie, Klassifikation, Pathologie, Einflussfaktoren, Diagnostik und Therapie dargestellt und diskutiert. MGD beruht vorwiegend auf einer obstruktiven Störung durch verstärkte Verhornung des Ausführungsganges und/oder verdicktes Sekret mit nachfolgendem Mangel der oberflächlichen Lipidschicht des Tränenfilms. MGD ist vom Hormonstatus sowie von

chemischen und mechanischen Noxen und auch von genetischen Störungen abhängig. Sie tritt bei Frauen gehäuft auf und nimmt generell mit dem Alter zu. Als Folgeveränderungen können sich Sekretstau in den Drüsen, Dilatation der Gänge und schließlich Atrophie und Untergang des Drüsengewebes entwickeln. Eine genaue Untersuchung der Augenlider und Lidränder (ggf. mit Evertierung) sollte daher bei jeder Benetzungsstörung durchgeführt werden, v. a. bei Anpassung von Kontaktlinsen. Wichtig ist die Inspektion der Drüsenöffnungen sowie eine diagnostische Expression unter geringem manuellem Druck auf das Lid.

**Schlüsselwörter**

„Meibomian gland dysfunction“ (MGD) · Augenlid · Tränenfilm · Lipide · Trockenes Auge

**Meibomian glands. Part III: Dysfunction – Argument for a discrete  
disease entity and as an important cause of dry eye**

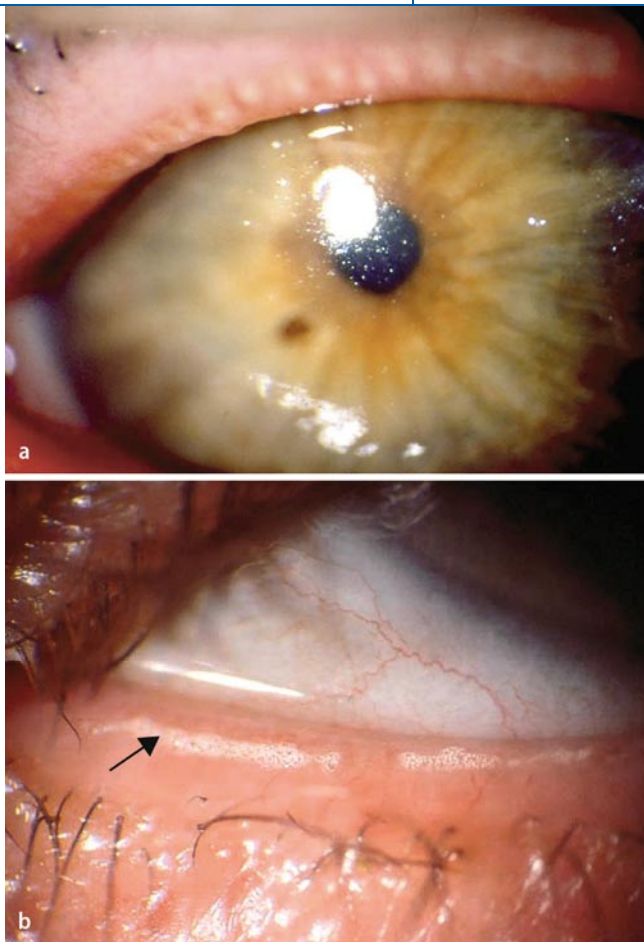
**Abstract**

Meibomian gland dysfunction (MGD), mainly synonymous with posterior blepharitis but typically without prominent inflammatory alterations of the lid margin, is a discrete disease entity and a frequent cause of wetting deficiencies of the ocular surface leading to dry eye disease that deserves increased recognition by clinicians. The history, classification, pathology, influencing factors, diagnostics and therapy are explained and discussed. MGD is mainly based on an obstructive mechanism caused by hyperkeratinization of the excretory duct and/or increased viscosity of the secretion (meibum) with subsequent deficiency of the tear film lipid layer. MGD is influenced by the hormonal status and by chemical and mechanical noxes as well as ge-

netic defects and it occurs more frequently in women and generally increases with age. It results in stasis of meibum inside the glands, dilatation of the ductal system and eventually in atrophy and loss of glandular tissue (gland dropout). Careful investigation of the eyelids and lid margins with eversion, if necessary, should therefore be performed in every case of a wetting defect, notably before fitting contact lenses. Particularly important is the inspection of the meibomian orifices and diagnostic expression by mild mechanical compression of the lid.

**Keywords**

Meibomian gland dysfunction (MGD) · Eyelid · Tear film · Lipids · Dry eye disease



**Abb. 2** ◀ **a** Dysfunktion der Meibom-Drüsen mit evaporativem trockenem Auge. Bei einem evaporativen trockenem Auge mit ungleichmäßig ausgebildetem Tränenfilm ist hier eine obstruktive Dysfunktion der Meibom-Drüsen an einer verstärkten Sichtbarkeit der Öffnungen der Meibom-Drüsen als weißliche Flecken am hinteren Lidrand erkennbar.

**b** Schaumbildung (Pfeil) am Lidrand ist ein weiteres typisches Zeichen für eine Dysfunktion der Meibom-Drüsen mit verändertem Lipidmuster. (Aus [17], ■ **Abb. 3, 4**. Mit freundlicher Genehmigung der Georg Thieme Verlag KG Stuttgart)

In der bekannten neueren Blepharitis-Einteilung von McCulley et al. [83] zeigen von den 7 beschriebenen Typen immerhin 4 eine Seborrhö und 2 eine Beteiligung von Staphylokokken. Die Autoren weisen darauf hin, dass die primäre Meibomitis anscheinend nicht primär infektiös ist, sondern eher auf einer generellen Funktionsstörung der Talgdrüsen beruht. Sie vermuten, dass die Entzündungsphänomene am Lidrand und die Störungen des Tränenfilms durch das Vorliegen von Fettsäuren aus der Spaltung der neutralen Lipide der Meibom-Drüsen durch freigesetzte bakterielle Lipasen ausgelöst werden. Diese Vermutung hatten auch schon Thygeson und Kimura [135] geäußert, die auf dem Lidrand nur eine normale Bakterienflora fanden. Dies unterstützt die Meinung, dass es sich bei Entzündungen der Meibom-Drüsen nicht unbedingt um eine Infektion im engeren Sinne handelt, sondern eher um ein überschießendes Wachstum von kommensalen Bakterien. Auch Keith [58], der 1967 Patienten mit seborrhoischer Blepharokonjunktivitis unter-

suchte, fand, dass die entzündlichen Veränderungen des Lidrands und der Drüsen vermutlich durch eine überschießende Sekretbildung und möglicherweise verändertes Sekret ausgelöst wurden. Seal et al. [119] fanden 1985 ebenfalls, dass bei entzündlichen Lidrandveränderungen zwar erhöhte Mengen von Bakterien auf dem Lidrand vorkamen, aber nur in demselben geringen Prozentsatz (5–7%) von Patienten wie bei Normalprobanden und dass es sich dabei um kommensale Bakterien (*Staphylococcus epidermidis* und *Staphylococcus aureus*) handelte, was die Vermutung eines überschießenden Wachstums kommensaler Bakterien nach Kimura und Thygeson bestätigte.

Bereits 1977 hatten McCulley und Sciallis [84] bei Patienten mit Keratoconjunctivitis sicca festgestellt, dass primär die Meibom-Drüsen verändert waren (■ **Abb. 2**) und das Krankheitsbild daher nicht mehr als Blepharitis, sondern als „Meibomian keratoconjunctivitis“ beschrieben. In diesen Drüsen wurde eine „Stagnation“ des Sekrets im Sinne einer Obstruktion ge-

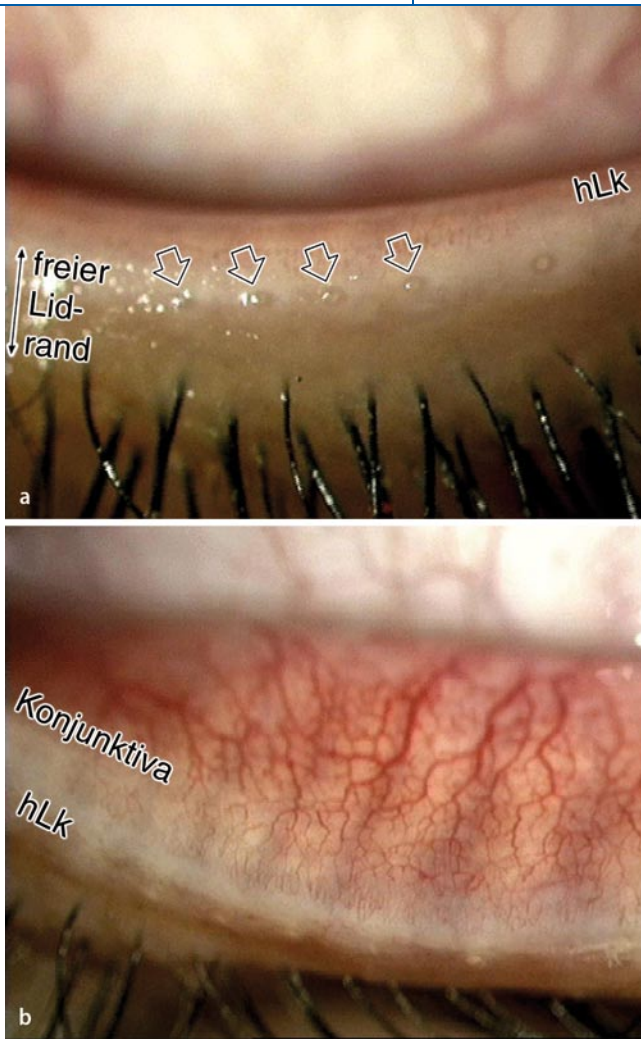
funden, und sie nahmen an, dass diese Stase des Meibomöls für die auftretenden Benetzungsstörungen verantwortlich war. Diese Vermutung wurde durch die Beobachtung unterstützt, dass sich der Tränenfilm normalisierte, wenn Meibom-Öl manuell ausgepresst wurde. Die Einteilung von Mathers 1991 [78] berücksichtigte dann bei 4 unterschiedlichen Typen von MGD immerhin schon 2 obstruktive Arten von Meibom-Drüsen-Störungen und fand bei der Mehrzahl (74%) von Patienten mit chronischer Blepharitis einen Ausfall einzelner Meibom-Drüsen mit Verminderung der Lipidmenge sowie eine Erhöhung der Tränenfilmosmolarität, was einen Mangel an Meibom-Lipid als wichtigen pathogenetischen Faktor für Benetzungsstörungen belegte.

Später wurden zunehmend die Meibom-Drüsen selbst genauer betrachtet und für die Diagnose biomikroskopische Befunde des Lidrands, der Meibom-Drüsen und ihrer Öffnungen beurteilt. Dabei fiel auf, dass die Meibom-Drüsen bei MGD meist eher obstruktive Störungen mit einer verminderten Freisetzung von Öl aus ihren Öffnungen auf den hinteren Lidrand zeigten. Bron et al. [18] klassifizierten 1991 die Zahl und Morphologie der Meibom-Drüsen, die Position, Größe und Form ihrer Öffnungen sowie die Konsistenz und Menge des Sekrets und berücksichtigten bei ihrer Einteilung in 7 Typen nur noch eine seborrhoische Form. Gilbard [39] betrachtete für seine Klassifikation der Meibom-Drüsen-Funktion sogar ausschließlich obstruktive Störungen der Drüsenöffnung, die zu Tränenfilmstörungen mit einer Erhöhung der Osmolarität führten, was einen wichtigen [38] und heute wieder neu gewürdigten zentralen Pathomechanismus in der Genese des trockenen Auges darstellt [21, 95].

Die momentan aktuellste Klassifikation der MGD von Foulks und Bron 2003 [36] fasst die Krankheiten und die Funktionsstörungen der Meibom-Drüsen (MGD) in einer Grafik zusammen (■ **Abb. 1**). Diese Einteilung erfasst als „Krankheiten“ alle Drüsenveränderungen, während als „Funktionsstörungen“ im Sinne von MGD nur solche gelten, die nicht angeboren oder neoplastisch sind, oder degenerativ im Sinne eines Chala-

Hier steht eine Anzeige.





**Abb. 3** **a** Veränderungen der Meibom-Öffnungen bei obstruktiver Dysfunktion der Meibom-Drüsen. Bei obstruktiver Dysfunktion treten typischerweise Vorwölbungen von Pfröpfchen verdickten Sekrets („pouting“, ⇐) aus den Öffnungen der Meibom-Drüsen nahe der hinteren Lidkante (hLk) hervor. Der freie Lidrand hat keine Entzündungszeichen. **b** Die hintere Lidkante ist noch normal und scharf begrenzt; auch die marginale Konjunktiva ist frei von Entzündungszeichen. Sekretgefüllte Meibom-Drüsen können, wie hier sichtbar, als helle Stränge deutlich unter der tarsalen Konjunktiva durchscheinen

zation. Die Einteilung ist funktionell orientiert und stellt die Bedeutung des Meibom-Öls auf dem Lidrand und Tränenfilm in den Vordergrund (s. Artikel I. u. II. in dieser Serie), indem MGD danach eingeteilt wird, ob die Störung zu einer reduzierten oder erhöhten Menge von freigesetztem Meibom-Öl führt. Bei der erhöhten Freisetzung wird nur die erhöhte Bildung von Lipid in den Drüsen betrachtet, was v. a. im Rahmen von generalisierten Hauterkrankungen vorkommt. Eine verminderte Freisetzung kann auf einer tatsächlichen Mindersekretion innerhalb der Drüsen beruhen, was relativ selten ist, oder aber meist auf einer verminderten Freisetzung bereits gebildeten Öls aus den Drüsenöffnungen heraus, und betrifft damit die obstruktiven Störungen, bei denen verschiedene Faktoren (v. a. eine überschießende Verhornung und Sekretveränderungen) zu einer Verstopfung des Ausführungsganges und der Öffnung führen.

### Verhornung als entscheidender Faktor in der Entwicklung der MGD

Bereits früh waren Verstopfungen der Öffnungen der Meibom-Drüsen (■ **Abb. 3**) aufgefallen im Rahmen von entzündlichen Veränderungen des Lidrands bei Blepharitis v. a. in Zusammenhang mit Hauterkrankungen wie Seborrhoischer Dermatitis, Akne oder Rosazea, die neben Störungen der Talgdrüsen auch einen erhöhten epithelialen Zellumsatz und verstärkte Verhornung zeigen [92, 136, 138].

1980 beobachteten Korb et al. [47, 70] auch bei Patienten mit normalem Lidrand, die als einzige Auffälligkeit eine Kontaktlinsenunverträglichkeit hatten, dass die Meibom-Drüsen-Öffnungen verstopft waren. Bei manueller Kompression des Lids und der im Tarsus enthaltenen Meibom-Drüsen konnte ein verdicktes Sekret ausgepresst werden (■ **Abb. 4**), des-

sen zytologische Untersuchung verhornte Zellen zeigte, die verklumpt waren und größere Haufen bildeten. Histologische Bilder zeigten eine Dilatation des zentralen Ganges von Meibom-Drüsen mit Anhäufungen ähnlichen Materials. Nach der Drüsenexpression normalisierten sich die Tränenfilmparameter, und die Kontaktlinsenunverträglichkeit verschwand. Auf der Basis dieser Beobachtungen wurde das Konzept der „Meibomian gland dysfunction“ als einer obstruktiven Drüsenstörung mit häufig geringer Symptomatik und ohne typische entzündliche blepharische Symptome formuliert. Es wurde vermutet, dass diese Obstruktion durch eine verstärkte Verhornung des Gangsystems bedingt ist und zu der beobachteten Dilatation der Drüse sowie möglicherweise zu einer späteren Atrophie der Azini führt. In ähnlichem Expressionsmaterial von Patienten mit MGD konnten später auch Keratinproteine nachgewiesen werden [104].

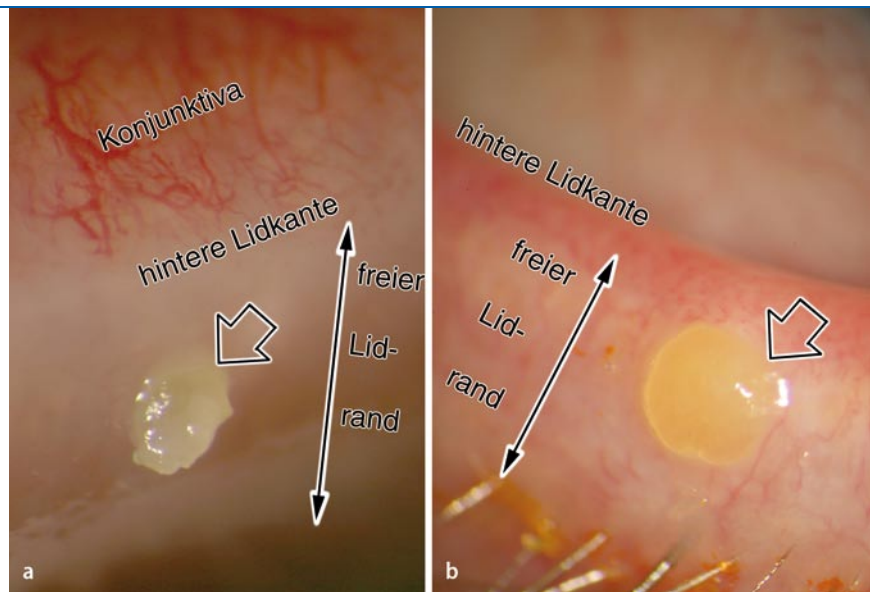
In weiteren histologischen Untersuchungen bei Patienten mit MGD konnten Gutgesell et al. [45] eine verstärkte Verhornung des Gangepithels mit Zeichen einer Obstruktion und Dilatation der Gänge sowie gelegentlich Fremdkörperreaktionen und Granulombildung verifizieren, was aber insgesamt von keiner oder nur von einer geringen Zunahme entzündlicher Zellen begleitet war und später erneut bestätigt wurde [100]. Die Azini zeigten verschiedene Grade von Atrophie mit Reduzierung der Schichten von sekretorischen Meibozysten. Ähnliche Befunde hatte vorher auch schon Straatsma [126] bei zystischer Degeneration der Meibom-Drüsen infolge von Obstruktion des Ausführungsganges durch verschiedene Ursachen wie Tumoren oder Verschlüsse nach Lidrandchirurgie berichtet. Auch dabei liefen die degenerativen Veränderungen der Meibom-Drüsen mit Dilatation und Atrophie ohne begleitende entzündliche Reaktion ab und unterschieden sich daher stark von Veränderungen der Drüsen beispielsweise beim Chalazion.

Dilatation und Atrophie sind typische Veränderungen der Meibom-Drüsen nach einer Obstruktion des Ausführungsganges. Die Reduzierung der verbleibenden Anzahl von sekretorischen

Meibozysten lässt auf eine sekundäre Mindersekretion als Folge einer länger bestehenden Obstruktion schließen. Interessanterweise kann es bereits bei mäßiger Dilatation des zentralen Ganges zu atrophischer Degeneration der Azini kommen (■ **Abb. 5**).

Eine überschießende Verhornung des Gangsystems der Meibom-Drüsen wird verständlich aus der embryologischen Entwicklung (s. Teil I zur Anatomie in dieser Serie), da die Entwicklung der Meibom-Drüsen sehr ähnlich verläuft wie die der Haarfollikel der Wimpern [2] und wesentliche morphologische Charakteristika der Epithelverhornung mit Haarfollikeln teilt [9, 73]. Frühere vergleichende Morphologie der Meibom-Drüsen verschiedener Spezies mittels elektronenmikroskopischer Untersuchung bei Affe und Kaninchen hatte nachgewiesen, dass das Gangepithel der Meibom-Drüsen Ähnlichkeiten mit der Epidermis aufweist und zwar kein Stratum granulosum besitzt, aber immerhin Keratohyalin granula als Vorstufe der Verhornung enthält [51]. Kürzliche histologische Untersuchungen am Menschen konnten dann nachweisen, dass auch hier das gesamte Gangepithel der Meibom-Drüsen in der luminalen Epithelschicht eine beginnende Verhornung besitzt und bei älteren Menschen teilweise auch Hornlamellen abschiebert [63]. Dies ähnelt dem Aufbau des Haarfollikels der Wimpern; damit kann man die Meibom-Drüse als „Haarfollikel ohne Haarschaft“ betrachten, wobei die Azini der Meibom-Drüsen den Azini der Zeiss-Talgdrüsen der Wimpern entsprechen (■ **Abb. 6**).

Bei degenerativen Veränderungen, z. B. im Rahmen einer Hyperkeratinisierung des Lidrands und der Meibom-Drüsen und auch bei Entwicklungsstörungen, kann sich aus einer Meibom-Drüse sehr wohl noch ein Haar entwickeln (Distichiasis) [26], sodass eine zusätzliche Wimperreihe nahe dem hinteren Lidrand entsteht. Offenbar hat das Gangepithel der Meibom-Drüsen also eine inhärente Verhornungskapazität bewahrt, die zwar physiologisch gedrosselt wird, aber im Rahmen pathologischer Prozesse zurückkehren kann und daher einen typischen Pathomechanismus der obstruktiven MGD bildet.



**Abb. 4 ▲** Verhärtetes Sekret bei obstruktiver Störung der Meibom-Drüsen. Bei obstruktiver Störung der Meibom-Drüsen liegt häufig ein verändertes Sekret mit erhöhter Viskosität vor, das nahe der inneren Lidkante als Pfropfen aus den Drüsenöffnungen hervortritt („pouting“, ⇔ in **a, b**). Solche verdickten Sekretpfropfen werden entweder erst nach manueller Expression der Drüsen (**a**) sichtbar oder können auch spontan aus den Drüsenöffnungen herausragen („pouting“, **b**). Der spontan ausgetretene Sekretpfropf in **b** ist hier zusätzlich von einer spaltlampenmikroskopisch erkennbaren dünnen Epithellamelle bedeckt, die auf eine ursächliche Verstärkung der epithelialen Keratinisierung mit Verschluss der Öffnung hinweist. Der freie Lidrand zeigt bei diesen obstruktiven Funktionsstörungen der Meibom-Drüsen typischerweise keine wesentlichen Entzündungszeichen

### Verschiedene Einflussfaktoren bestimmen die Pathologie der MGD

Verschiedene Faktoren können die Verhornung des Epithels am Lidrand und in den Meibom-Drüsen im Sinne einer Obstruktion beeinflussen (■ **Abb. 5, 6**).

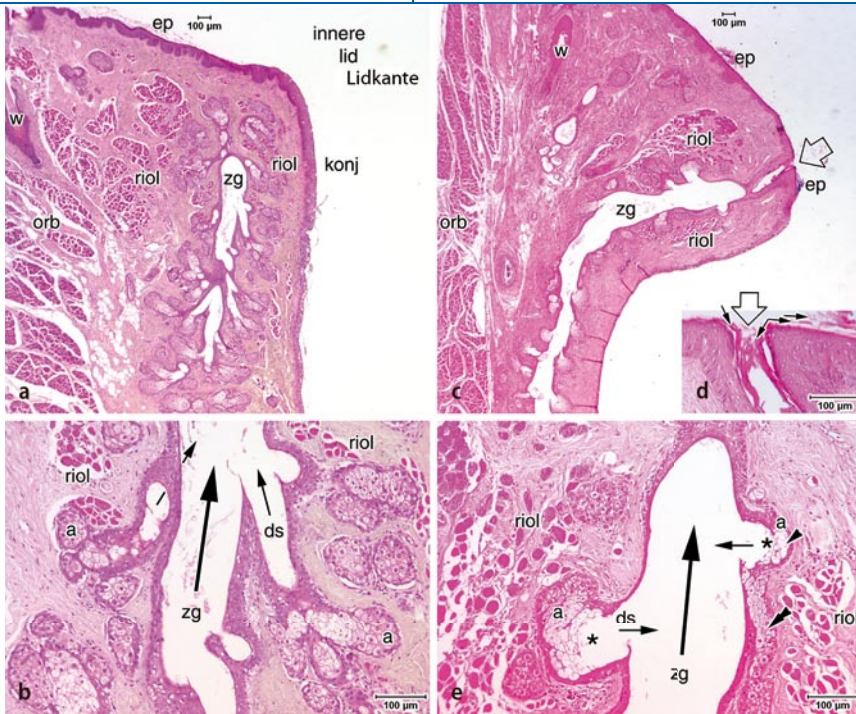
### ⦿ Topische chemische Einflüsse an der Augenoberfläche können sich negativ auf die Meibom-Drüsen auswirken

Im Tiermodell der MGD am Kaninchen, dessen Meibom-Drüsen denen des Menschen morphologisch recht ähnlich sind, konnte durch eine chronische topische Gabe von 2% Epinephrinhydrochlorid eine Hyperkeratinisierung der Meibom-Drüsen erzeugt werden [54]. Bereits nach 2–3 Monaten entwickelte sich hierdurch eine histologische Verdickung der Epidermis im terminalen Teil des zentralen Ganges der Meibom-Drüsen, was zur Verengung der Öffnung und Bildung von Keratinpfropfen führte. Das Drüsensekret war ebenfalls verändert und weißlich-opak statt klar sowie von erhöhter

zahnpasteartiger Konsistenz. Bei fort-dauernder Epinephringabe entwickelte sich innerhalb von 6 Monaten eine Dilatation des zentralen Ganges, durch Anhäufung von Keratinlamellen und Sekret, mit einer nachfolgenden Atrophie der Azini und einer Ausbildung von Mikrozysten, ähnlich wie dies auch bei Patienten mit Obstruktion der Meibom-Drüsen aus anderen Gründen auftritt [126]. Bei einer reduzierten Konzentration von nur 0,5% Epinephrin traten innerhalb der Studiendauer von 6 Monaten keine Veränderungen auf. Bei der Gabe von Epinephrin ist prinzipiell nicht auszuschließen, dass es zu einer pharmakologischen Wirkung auf den Riolan-Muskel mit Kontraktion und weiterer funktioneller Verengung des Ausführungsganges kommt, aber die beobachteten histologischen Veränderungen allein können bereits die nachfolgenden degenerativen Drüsenveränderungen erklären.

Durch diese Untersuchungen wurde der Nachweis erbracht, dass eine Hyperkeratinisierung tatsächlich ursächlich und hinreichend für eine Obstruktion der Meibom-Drüsen sein kann mit histolo-





**Abb. 5** ▲ Histologie der obstruktiven Dysfunktion der Meibom-Drüsen im Vergleich zur normalen Meibom-Drüse. **a, b** Ein histologischer Schnitt durch eine normale Meibom-Drüse an der inneren Lidkante. **a** Der terminale Teil des zentralen Ganges (zg) und die terminalen Azini werden von den Muskelfasern des Riolan-Muskels umgeben (riol). Dieser entspricht dem inneren Anteil des M. orbicularis (orb), der durch die vorgewachsenen Wimpern (w) abgespaltenen ist. Der freie Lidrand wird von der verhornten Epidermis (ep) bedeckt, die im Bereich der inneren Lidkante durch die Schleimhaut der Konjunktiva (konj) ersetzt wird; die Öffnung des zentralen Ganges ist in diesem Schnitt nicht angetroffen. **(b** Ausschnitt) Die Azini (a), in denen das Meibom-Lipid (Meibum) gebildet wird, sind rundlich bis länglich, zirkulär um den zentralen Gang (zg) angeordnet und durch kurze Verbindungsgänge (Ductulus, ds), die typischerweise schräg eintreten, mit ihm verbunden. Die Azini sind komplett mit den sekretorischen Zellen (Meibozyten) angefüllt, wie dies typisch für den holokrinen Sekretionsmodus ist, bei dem der gesamte Zellinhalt das Sekret bildet. Die Flussrichtung des Meibums wird durch *kleine Pfeile* in den Ductuli und einen *großen Pfeil* im Verbindungsgang angezeigt. Einzelne Fasern des Riolan-Muskels (riol) sind um den zentralen Gang und zwischen den Azini erkennbar. **c–e** Schnitt durch eine Drüse bei obstruktiver MGD. **c** Die Öffnung (⇐) liegt innerhalb der verhornten Epidermis (ep), die für etwa einen halben Millimeter in den terminalen Teil des zentralen Ganges (zg) hineinzieht. Der zentrale Gang ist teilweise erweitert, das Epithel ist durch Kompression verdünnt und die Wand verläuft etwas gewellt. **(d** Ausschnitt) Die Öffnung (⇐) ist durch zahlreiche Keratinlamellen (*kleine Pfeile*) verstopft. **(e** Ausschnitt) Die Azini (a) sind rundlicher und deutlich kleiner als die der normalen Drüse, während die Verbindungsgänge (ds) dilatiert sind und in rechtem Winkel in den zentralen Gang eintreten (*kleine Pfeile*). In den Azini hat sich ein atypisches Lumen gebildet, das zu einer Reduzierung der sekretorischen Meibozyten auf wenige Schichten (◄) führt. An einer Stelle sind die verbleibenden Meibozyten eines vermutlich destruierten Azinus in die Wand des zentralen Ganges integriert (◄◄). Insgesamt zeigen diese Befunde eine Atrophie der Azini einer dilatierten Meibom-Drüse an. Lichtmikroskopie von Paraffinschnitten, gefärbt mit Hämatoxylin und Eosin (HE). Größenmaßstab in allen Bildern

gischen Veränderungen und Symptomen, wie sie auch beim Menschen mit obstruktiver MGD verursacht werden. Weiterhin wird erkennbar, dass eine Obstruktion typischerweise mit einer, vermutlich durch die Stase bedingten, sekundären Sekretverdickung einhergeht. Auch durch andere chemische Einflüsse wie z. B. polychlorierte Biphenyle (PCB) konnte im Tiermodell des Affen (*Macaca mulatta*) eine vergleichbare Hyperkeratinisie-

rung, Sekretveränderung und Obstruktion der Meibom-Drüsen erzeugt werden [66, 101].

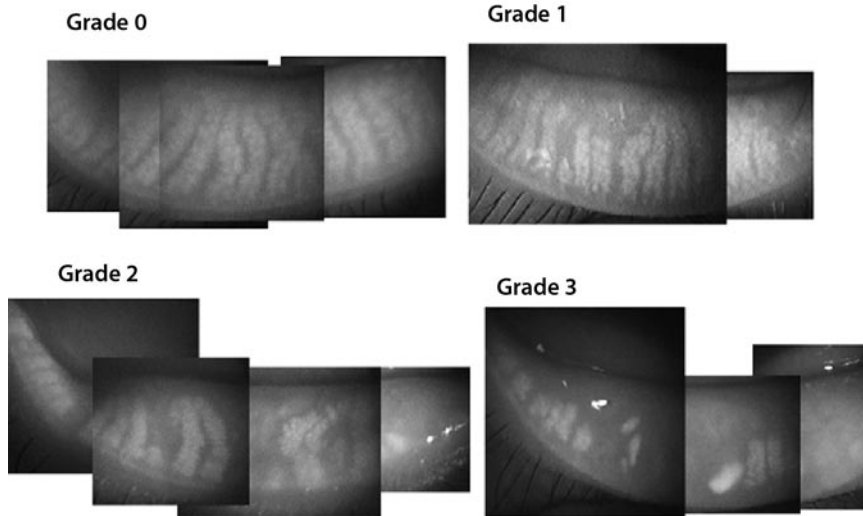
In einem Fallbericht wurde berichtet, dass eine systemische Behandlung mit einem Zytostatikum (Docetaxel) zu einer entzündlichen Obstruktion der Meibom-Drüsen mit Chalazionbildung führte [44].

## Genetische Einflüsse: Gestörte Differenzierung der Meibom-Drüsen

Verschiedene genetische Defekte können die Verhornung der Meibom-Drüsen beeinflussen. Im MGD-Tiermodell der Rhino-Maus [53], das auf einer rezessiven Genmutation (*hrrhrrh*) basiert, kommt es zu einer komplexen Verhornungsstörung mit Verlust der Haare zusammen mit einer epidermalen Hyperkeratinisierung. Diese dehnt sich über die Lidhaut und die Epidermis des freien Lidrands in den terminalen Teil des zentralen Ganges der Meibom-Drüsen aus und führt zu einer obstruktiven Störung. Es treten die auch bei anderen obstruktiven Störungen beschriebenen Veränderungen mit Stase, Sekreteindickung, Dilatation und atrophischer Degeneration der Meibom-Drüsen mit Verlust von aktivem Drüsengewebe auf. Dies bestätigt, dass zumindest der terminale Teil des Ausführungsganges bei epidermalen Störungen mitbetroffen ist, wie es auch bereits aus der Embryologie und aus dem histologischen Befund der physiologischen Ausdehnung der Epidermis in den terminalen Ausführungsgang zu erwarten ist (s. Teil I zur Anatomie in dieser Serie).

Beim Menschen betrifft eine andere bekannte Gruppe genetischer Störungen, die ektodermalen Dysplasiesyndrome, auch die Entwicklung der Meibom-Drüsen. Ihre Beteiligung bei diesen Syndromen unterstreicht die schon bei der Embryologie beschriebene Herkunft der Drüsen aus dem Ektoderm und die Beteiligung der Meibom-Drüsen bei generalisierten Hauterkrankungen. Ektodermale Dysplasiesyndrome, von denen v. a. das „ectrodactyly-ectodermal dysplasia-clefting syndrome“ (EEC) auch die Meibom-Drüsen betrifft, sind eine Gruppe von Erkrankungen, die komplexe Störungen in der Entwicklung von ektodermalen Strukturen verursachen. Sie sind mit einer Häufigkeit von etwa 1 auf 10.000 Geburten [55] nicht extrem selten. Sie verursachen neben Entwicklungsstörungen der Finger und Hautanhangsgebilde, Haare, Nägel und Zähne v. a. auch das Augenlid. Karger [55] konnte, während andere Autoren meist nur einzelne Fallberichte geben, bei einer vergleichsweise großen Zahl von





**Abb. 7** ▲ Sichtbarer Ausfall von Meibom-Drüsen („gland dropout“) in der Meibographie. Dysfunktion der Meibom-Drüsen (MGD) führt zu einem sichtbaren Ausfall von aktiven Meibom-Drüsen im Augenlid, die sich mit verschiedenen Techniken der Meibographie darstellen lässt, hier im Infrarotlicht. Während bei einem normalen Lid (Grade 0) die Meibom-Drüsen, hier erkennbar als helle Stränge, regelmäßig vorhanden sind, tritt bei älteren Patienten eine zunehmende MGD auf, die mit zunehmendem Ausfall von aktiven Meibom-Drüsen (Grade 1 bis Grade 3) einhergeht und mit einer Verschlechterung der Tränenfilmparame- ter korreliert ist. Ähnliche Ausfälle finden sich auch bei jüngeren Patienten mit obstruktiver MGD. (Aus: [3], Fig. 2. Mit freundlicher Genehmigung des Elsevier Verlags)

ten. Weiterhin zeigten die Patienten eine Reduzierung des Tränenmeniskus, eine reduzierte Qualität des Meibom-Öls mit Veränderung des Musters der polaren und neutralen Lipide [127] und eine signifikante Ausprägung von Symptomen einer Benetzungsstörung und eines trockenen Auges.

### Hormonelle Einflüsse auf die Drüsenfunktion

Als Talgdrüsen stehen auch die Meibom-Drüsen des Augenlids unter der Kontrolle endokriner Hormone, die einen komplexen Einfluss auf die Drüsenfunktion ausüben [117, 130, 131, 133]. Androgene scheinen die Funktion der Meibom-Drüsen generell zu fördern während Östrogene sich negativ auswirken [131], ähnlich wie auch bei der Tränen-drüse [128]. Entsprechend ist auch die Lipidmenge auf dem Lidrand während der Geschlechtsreife bei Männern höher als bei Frauen [24] und gleicht sich erst im Alter an. Andererseits zählen erhöhte Androgenspiegel zu den Einflüssen, die als sog. aknogene Faktoren eine Funktionsstörung der Talgdrüsen der Haut fördern, ähnlich wie Verhornung, Bakterien und Sebum [92]. Vor diesem Hintergrund sind auch Störungen bei Acne

vulgaris [136] im Rahmen der Pubertät erklärbar, die mit ähnlichen Veränderungen der Talgdrüsen der Haut wie der Meibom-Drüsen bei MGD einhergehen (Hyperkeratinisierung des Gangepithels, Sekretverdickung, Stase, Dilatation). Generalisierte Hautveränderungen wie Akne und seborrhoische Dermatitis, die auch die Meibom-Drüsen negativ beeinflussen können, zählen zu den hyperandrogenen Störungen, und Androgene fördern prinzipiell sowohl die Sekretbildung wie auch die Keratinisierung [138]. Außerdem ist der lokale Metabolismus in den peripheren Geweben und auch die Empfindlichkeit für Androgene individuell unterschiedlich und unterliegt unter anderem der genetischen Disposition [138].

### ⦿ Hormonelle Einflüsse sind wichtig für die Drüsenfunktion, aber die Feinregulation ist entscheidend

Daher ist die Feinabstimmung der endokrinen Regulation für die Funktion und Dysfunktion (MGD) der Meibom-Drüsen von entscheidender Bedeutung. Die exakten Parameter dieser Regulation sind für die Meibom-Drüsen bisher nur teilweise bekannt.

### Mit steigendem Lebensalter zunehmende degenerative Veränderungen der Meibom-Drüsen

Das Lebensalter hat einen erheblichen Einfluss auf die Funktion der Meibom-Drüsen und auf ihre Pathologie. Die durchschnittliche Zahl aktiver Drüsen nimmt mit dem Alter von 20 bis 80 Lebensjahren um 50% ab, und dies korreliert mit einer Abnahme der Dicke der Lipidschicht und einer Zunahme der Rückverlagerung der Drüsenöffnungen nach proximal zum hinteren Lidrand in den Bereich der Schleimhaut [98]. Diese Befunde wurden durch optische Darstellung des Drüsen- gewebes im Augenlid (Meibographie, s. Teil I zur Anatomie in dieser Serie; [3, 54, 78, 96, 109, 140]) bestätigt, die mit steigendem Alter einen zunehmenden Verlust (im engl. als „gland dropout“ bezeichnet; ■ **Abb. 7**) von sichtbaren Meibom-Drüsen-Strängen im Tarsus feststellten, zusammen mit einer schnelleren Tränenfilmaufreißzeit [3].

Über mögliche altersabhängige Veränderungen in der Zusammensetzung des Meibum im Sinne der „Qualität“ des Sekrets gibt es kaum Untersuchungen, aber die Verstopfung der Drüsenöffnungen durch verdicktes Sekret, das als Pfropfen aus den Öffnungen herausragt (im engl. als „pouting“ bezeichnet; ■ **Abb. 4**) nimmt mit dem Alter zu, sodass man annehmen muss, dass es sich eher verdickt. Weiterhin nehmen degenerative Veränderungen des Lidrands, die die Ausschüttung der Meibom-Drüsen negativ beeinflussen, mit steigendem Lebensalter zu [49]. Es wurden vermehrte Keratinisierung des Lidrands mit entsprechender Verengung der Drüsenöffnung, Abrundung der hinteren Lidkante und Teleangiektasien beschrieben. Die Zahl der Östrogenrezeptoren steigt erstaunlicherweise mit zunehmendem Lebensalter an, unabhängig vom Geschlecht und von subjektiven Symptomen eines trockenen Auges [6]. Eine große Multicenterstudie fand, dass Frauen in höherem Lebensalter unter Östrogenhormonersatztherapie ein erhöhtes Risiko für ein trockenes Auge haben [115].


## Kontaktlinsentragen beeinflusst die Funktion der Meibom-Drüsen

Da das Tragen von Kontaktlinsen besonders hohe Anforderungen an den Tränenfilm stellt, ist es nicht verwunderlich, dass gerade bei Patienten, die durch Funktionsstörungen der Meibom-Drüsen bereits eine beeinträchtigte Tränenfilmqualität haben, das Kontaktlinsentragen immer wieder zu Problemen führt. Interessanterweise erfolgte auch die Erstbeschreibung von MGD bei Patienten, die eine Kontaktlinsenintoleranz bei sonst normaler Augenoberfläche hatten [70]. Durch das Kontaktlinsentragen traten bei ihnen vorher unbekannte und scheinbar unerklärliche Benetzungstörungen auf. Ähnlich wie Korb und Henriquez [70] konnten auch Paugh et al. [106] bestätigen, dass Lidrandhygiene und regelmäßige manuelle Expression der Meibom-Drüsen Tränenfilmstörungen bei Kontaktlinsenträgern verbesserte.

### ► Kontaktlinsentragen kann möglicherweise degenerative Veränderungen der Meibom-Drüsen verursachen

Später wurde von weiteren Autoren [74, 93, 94, 103, 106, 110] untersucht, ob – umgekehrt – Kontaktlinsentragen mit einer erhöhten Rate von MGD assoziiert ist, in dem Sinn, dass MGD durch das Kontaktlinsentragen ausgelöst wird. Hierzu gab es lange kontroverse Befunde. Ong berichtete 1996, dass die Rate von MGD bei den untersuchten Kontaktlinsenträgern gegenüber Normalprobanden nicht signifikant erhöht sei, obwohl diese in 49% MGD hatten, während sie bei Normalprobanden nur in 39% gefunden wurde [103]. Marren [74] berichtete, dass seine Daten eine Relation zwischen verstopften Meibom-Drüsen und Kontaktlinsentragen nahe legten, aber weitere Untersuchungen zur Klärung des Zusammenhangs notwendig seien, während Molinari et al. [94] keinen Zusammenhang fanden.

In einer kürzlichen Untersuchung mit der exakten Methode der meibographischen Darstellung der Drüsen innerhalb des Lids im Infrarotlicht und mit ergänzenden Untersuchungen des Tränenfilms konnten Arita et al. [4] an ei-

ner großen Gruppe von 121 Kontaktlinsenträgern zeigen, dass Kontaktlinsentragen eindeutig mit einer Abnahme der aktiven Drüsenmenge assoziiert ist. Dies war abhängig von der Dauer (pro Lebenszeit) des Kontaktlinsentragens, aber unabhängig vom Linsenmaterial. Die im Durchschnitt 30-jährigen Kontaktlinsenträger hatten eine reduzierte Menge aktiver Meibom-Drüsen, die etwa der von ca. 60-jährigen Nichtkontaktlinsenträgern entsprach. Es wurde der Schluss gezogen, dass Kontaktlinsentragen die altersbedingten Veränderungen der Meibom-Drüsen beschleunigt. Der beobachtete Verlust aktiver Drüsenanteile („gland dropout“;  **Abb. 7**) ging vom proximalen Ende der Drüsen am Tarsusrand (nicht von deren Anfang am freien Lidrand) aus. Es wurde vermutet, dass es sich um eine chronische Irritation handelt, vermutlich als chronisch-mechanische Störung.


Dieser Pathomechanismus ähnelt jenem, der bei Kontaktlinsenträgern auch für zytologische Veränderungen der Konjunktiva auf dem Bulbus im Sinne einer Plattenepithelmetaplasie vermutet wurde, und auch dort wurde eine Abhängigkeit der morphologischen Veränderungen von der Kontaktlinsentragezeit gefunden [59, 60, 65].

Die komplexen Interaktionen, die sich in der Pathogenese der MGD ergeben, selbstverstärkend im Sinne von Circuli vitiosi interagieren und zu einem progredienten Verlauf der Erkrankung führen können, werden in einem separaten Beitrag dargestellt (s. Teil IV zur Pathogenese in dieser Serie).

## Diagnostik der obstruktiven MGD: Genaue Untersuchung des Lidrands und der Tränenfilmparameter

### Anamnese und Inspektion des Lidrands

Die Diagnostik der obstruktiven MGD basiert v. a. auf einer genauen Anamnese, wobei nach gereizten Augen, Brennen, Fremdkörpergefühl sowie ggf. einer Kontaktlinsenunverträglichkeit und einer Tageszeitabhängigkeit mit Symptomen eher in den Abendstunden zu fragen ist. Klinisch wegweisendes Symptom ist das sub-

jektive „Brennen der Augen“ [15]. Auch bei Epiphora (Überlaufen der Tränen bei gestörter Lipidkomponente) sollte an eine MGD gedacht werden. Bei der Untersuchung des Lidrands inklusive Evertierung des Lids an der Spaltlampe ist deshalb besonders auf Veränderungen des hinteren Lidrands, der gleichmäßigen Anordnung der Drüsenausführungsgänge und der Öffnungen der Meibom-Drüsen wie Verschluss durch verdickte Sekretpfropfen, Verhornungen oder Abrundung der hinteren Lidkante zu achten. Schaumiges Sekret auf dem Lidrand durch eine Verseifung des Tränenfilms weist auf eine Störung der Meibom-Drüsen mit verändertem Lipidmuster hin ([15],  **Abb. 2**).

## Diagnostische und therapeutische Drüsenexpression

Weiterhin kann durch eine diagnostische manuelle Expression der Meibom-Drüsen mit geringem Druck [68] auf das Lid gegen den Bulbus geprüft werden, ob die Drüsenöffnungen durchgängig und die Drüsen sekretorisch aktiv sind. Bei Drüsen, aus denen bei sanfter diagnostischer Expression kein Sekret freigesetzt wird, sollte mit stärkerem Druck gegen einen unter das Lid gelegten Spatel [56] eine therapeutische Expression durchgeführt werden, die pathologisch verdicktes Sekret auspresst und beseitigt. So kann gleichzeitig dessen Konsistenz und Farbe bestimmt werden.

## Veränderungen der Tränenfilmparameter

Bei der Bestimmung der Tränenfilmparameter ist eine verkürzte Aufreißzeit des Tränenfilms bei meist normalem oder überschießendem Schirmer-Test hinweisend auf eine Störung der Lipidphase. Eine Verdünnung oder Inhomogenität der oberflächlichen Lipidschicht des Tränenfilms kann durch eine vergleichsweise einfache interferometrische Untersuchung der Augenoberfläche erfasst werden [43], bei der die sichtbaren Interferenzfarben Hinweise auf die Dicke der Lipidschicht geben [67, 90]. Der Nachweis einer erhöhten Osmolarität des Tränenfilms, die auch eine typische Folge verstärkter Verdunstung der wässrig-muzinösen Phase durch

Mangel der Lipidphase bei obstruktiver MGD darstellt und zu Reizung der epithelialen Oberfläche führt, war früher nur im Labor möglich. Heute kann dies auch in der Praxis einfach an sehr kleinen Tränenmengen untersucht werden [139]. Es bleibt abzuwarten, was diese neue Messmöglichkeit langfristig in der Diagnostik des trockenen Auges verändert.

### Weitergehende Untersuchungstechniken

Bei Verdacht auf eine fortgeschrittene Störung der Meibom-Drüsen kann weiterhin versucht werden, die Meibom-Drüsen sichtbar zu machen (Meibographie), um deren regelmäßigen Verlauf zu kontrollieren und lokale Ausfälle sekretorisch aktiven Drüsengewebes zu erkennen. Dies geschieht klinisch am einfachsten durch eine Durchleuchtung des Lids im regredienten Licht [78]. Weitere apparativ aufwendigere Verfahren der Meibographie [3], der Bestimmung der Lipidmenge auf dem Lidrand (Meibometrie; [25, 96, 140, 141]) oder der Bestimmung einer erhöhten Verdunstungsmenge (Evaporimetrie) bleiben eher wissenschaftlichen Einrichtungen vorbehalten [42, 76, 112].

### Therapie der obstruktiven MGD: Physikalische Maßnahmen

Die Behandlung der MGD setzt von Patienten und Arzt ein Verständnis der grundlegenden Veränderungen voraus, und es bedarf Geduld, um eine dauerhafte Linderung der Problematik zu erreichen [15]. In der Therapie kommen einfache physikalische Maßnahmen, eine lokale und systemische medikamentöse Behandlung sowie ggf. ergänzende dermatologische Maßnahmen zur Anwendung. Es hat sich bewährt, nach Schweregrad und Beschwerdebild in einem abgestimmten Stufenplan vorzugehen. Selten werden auch chirurgische Eingriffe notwendig.

### Reinigung des Lidrands (Lidhygiene)

Die sog. Lidhygiene wird als Basisbehandlung empfohlen und bewährt sich bei der Mehrzahl der betroffenen Patienten [15, 41, 56, 105, 106, 113]. Die Patienten werden

angehalten, möglichst zweimal täglich für etwa 5 min feuchte, warme Kompressen (Wattepads) auf die geschlossenen Lider zu legen und anschließend Verkrustungen auf dem Lidrand zu entfernen. Bei hartnäckigen Verkrustungen können Wattestäbchen und/oder eine Pinzette zur Entfernung nötig werden. In diesem Fall sollte der behandelnde Augenarzt den Patienten unterweisen. Durch die Wärmeapplikation wird das verdickte Meibom-Sekret verflüssigt und kann so besser aus den Drüsen freigesetzt werden und über den wässrig-muzinösen Tränenfilm spreiten. Dadurch wird eine Erhöhung der Dicke der oberflächlichen Lipidschicht auf dem Tränenfilm sowie der Tränenfilmaufreißzeit erzielt [102].

Die Umsetzung dieser Maßnahmen stellt in der klinischen Praxis oftmals eine erhöhte Anforderung an den Patienten dar, der – weit weniger kontrolliert als der Ophthalmologe an der Spaltlampe – an der Lidkante in unmittelbarer Nähe der Kornea hantieren muss. Um Verletzungen einerseits und eine adäquate Durchführung dieser wichtigen Prozeduren andererseits zu gewährleisten, sollte sich der Augenarzt zu Beginn vergewissern, dass der Patient feinmotorisch in der Lage ist, dies durchzuführen. Der Augenarzt sollte sich bei Kontrollen ggf. die Prozedur vom Patienten vorführen lassen und sich vergewissern, dass keine Verletzungsgefahr der Augenoberfläche durch die Manipulation zu erwarten ist. Ein Vergrößerungsspiegel erleichtert den kontrollierten Zugang und kann durch den sichtbaren Austritt von Sekret den Erfolg der Maßnahme motivierend unterstützen. Auf die häufig empfohlenen Zusätze wie Babyshampoo oder Acetylsalicylsäure kann in der Regel verzichtet werden, da sie nicht selten eher irritierend wirken.

### Tränenfilmsubstitution

Da bei Patienten mit obstruktiver Störung der Meibom-Drüsen (MGD) die pathologisch veränderte Lipidschicht zu einer evaporativen Benetzungsstörung führt, sind in zweiter Linie häufig Tränenersatzlösungen hilfreich. Bei hoher Tropffrequenz sollte dies möglichst mit konservierungsmittelfreien Lösungen erfolgen, um die Oberflächenepithelien nicht zusätz-

lich zu schädigen [11, 13, 14]. Es kann vorteilhaft sein, wenn diese Tränenersatzmittel Lipide in den unterschiedlichen Darreichungsformen (Tropfen, Gel, Spray) enthalten.

### Verbesserung der Sekretqualität

Bei hartnäckigen Formen der obstruktiven Dysfunktion der Meibom-Drüsen hat sich der längerfristige Einsatz von systemischen Tetrazyklinen und ihren Derivaten (Doxycyclin und Minocyclin; [5, 31, 122, 125, 142]) bewährt. Diese werden über mehrere Wochen, ggf. über Monate, in einer Dosis gegeben, die unterhalb der antibiotischen Wirkschwelle liegt. Ihre Wirkung bei MGD beruht v. a. auf einer Hemmung der Lipasen, die von der vermehrten kommensalen bakteriellen Flora des Augenlids produziert werden und die Zusammensetzung der Meibom-Lipide negativ verändern [31]. Außerdem hemmen Tetrazykline die Aktivität von Matrixmetalloproteinasen (MMP), die das Gewebe zerstören, sowie die Bildung inflammatorischer Zytokine und hemmen damit mögliche subklinische Entzündungsvorgänge, die im Rahmen einer MGD auftreten können (s. Teil IV zur Pathogenese in dieser Reihe). Es wird berichtet, dass die Kombination warmer Kompressen zur Sekretverflüssigung mit systemischer Minocyclin-Therapie zu einer Normalisierung des Lipidmusters führt und der alleinigen Anwendung von feuchter Wärme überlegen ist [125]. Aktuell wird berichtet (ARVO 2009), dass eine topische Therapie mit Azithromycin-Augentropfen ähnliche Besserungen der Befunde auch bei kürzerer Therapiedauer erzielt; es bleibt abzuwarten, wie sich diese neue Therapieoption in der Praxis etabliert.

### Fazit für die Praxis

**Die obstruktive Dysfunktion der Meibom-Drüsen ohne entzündliche Veränderung des Lidrands ist ein häufiger Grund für Benetzungsstörungen der Augenoberfläche im Sinne eines evaporativen trockenen Auges. Sie sollte daher in der klinischen Praxis wesentlich mehr Beachtung finden und auch als eigenständiger Krankheitsbegriff genutzt werden. MGD ist weitgehend synonym mit der hin-**

teren Blepharitis und muss von der entzündlichen vorderen Blepharitis klinisch getrennt werden.

Verhornung und/oder verdicktes Sekret führen zu einer Verstopfung der Ausführungsgänge mit nachfolgendem Mangel der Lipidschicht des Tränenfilms. Die MGD ist abhängig vom Hormonstatus, wird von chemischen und mechanischen Noxen beeinflusst und kann auch durch genetische Störungen bedingt sein. MGD tritt bei Frauen gehäuft auf und nimmt generell mit dem Alter zu. Als Folgeveränderungen können sich Sekretstau in den Drüsen, Dilatation der Gänge und schließlich Atrophie und Untergang des Drüsengewebes entwickeln.

Um degenerative Folgeveränderungen zu verhüten, sollte daher bei der klinischen Diagnostik von Benetzungstörungen auch eine genaue Untersuchung der Augenlider und Lidränder (ggf. mit Evertierung) durchgeführt werden, v. a. aber auch vor Anpassung von Kontaktlinsen. Wichtig ist dabei die Untersuchung der Drüsenöffnungen sowie eine diagnostische Expression unter geringem manuellem Druck auf das Lid zur Feststellung der Durchgängigkeit der Öffnung und Aktivität der Drüsen.

Als Therapie haben sich neben einem häufigeren forcierten Lidschlag eine physikalische Therapie mit regelmäßiger Applikation feuchter Wärme, manuelle Drüsenexpression und Lidrandhygiene bewährt. In schwereren Fällen müssen über einige Wochen bis Monate systemisch Tetrazykline gegeben werden, die besonders die Zusammensetzung des Sekrets günstig beeinflussen.

## Korrespondenzadresse

**PD Dr. E. Knop**

Forschungslabor der Augenklinik,  
Charité – Universitätsmedizin Berlin,  
Campus Virchow Klinikum (CVK)  
Ziegelstraße 5–9, 10117 Berlin  
erich.knop@charite.de

**Interessenkonflikt.** Der korrespondierende Autor gibt an, dass kein Interessenkonflikt besteht.

## Literatur (Auswahl)

3. Arita R, Itoh K, Inoue K, Amano S (2008) Noncontact infrared meibography to document age-related changes of the meibomian glands in a normal population. *Ophthalmology* 115:911–915

12. Brewitt H, Höh H, Kaercher T, Stolze HH (1997) Das „Trockene Auge“ – Diagnostik und Therapie. Empfehlungen der Arbeitsgruppe Trockenes Auge im BVA. *Z prakt Augenheilkd* 18:371–379
15. Brewitt H, Kaercher T, Rüfer F (2008) Trockenes Auge und Blepharitis. *Klin Monatsbl Augenheilkd* 225:R15–R36
18. Bron AJ, Benjamin L, Snibson GR (1991) Meibomian gland disease. Classification and grading of lid changes. *Eye* 5:395–411
19. Bron AJ, Tiffany JM (1998) The meibomian glands and tear film lipids. Structure, function and control. *Adv Exp Med Biol* 438:281–295
29. Den S, Shimizu K, Ikeda T et al (2006) Association between meibomian gland changes and aging, sex, or tear function. *Cornea* 25:651–655
31. Dougherty JM, McCulley JP, Silvaney RE, Meyer DR (1991) The role of tetracycline in chronic blepharitis. Inhibition of lipase production in staphylococci. *Invest Ophthalmol Vis Sci* 32:2970–2975
35. Filatov WP (1930) Keratitis meibomiana. *Klin Monatsbl Augenheilkd* 84:380–384
37. Gifford SR (1921) The etiology of chronic meibomitis. *Am J Ophthalmol* 4:566–570
39. Gilbard JP (1994) Human tear film electrolyte concentrations in health and dry-eye disease. *Int Ophthalmol Clin* 34:27–36
44. Gupta S, Silliman CG, Trump DL (2007) Docetaxel-induced Meibomian duct inflammation and blockage leading to chalazion formation. *Prostate Cancer Prostatic Dis* 10:396–397
45. Gutgesell VJ, Stern GA, Hood CI (1982) Histopathology of meibomian gland dysfunction. *Am J Ophthalmol* 94:383–387
47. Henriquez AS, Korb DR (1981) Meibomian glands and contact lens wear. *Br J Ophthalmol* 65:108–111
48. Hom MM, Martinson JR, Knapp LL, Paugh JR (1990) Prevalence of Meibomian gland dysfunction. *Optom Vis Sci* 67:710–712
51. Jester JV, Nicolaides N, Smith RE (1981) Meibomian gland studies: histologic and ultrastructural investigations. *Invest Ophthalmol Vis Sci* 20:537–547
58. Keith CG (1967) Seborrhic blepharo-keratoconjunctivitis. *Trans Ophthalmol Soc UK* 87:85–103
60. Knop E, Brewitt H (1992) Induction of conjunctival epithelial alterations by contact lens wearing. A prospective study. *Ger J Ophthalmol* 1:125–134
61. Knop E, Knop N (2005) Influence of the Eye-associated Lymphoid Tissue (EALT) on inflammatory ocular surface disease. *Ocul Surf* 3:S180–S186
62. Knop E, Knop N (2009) Conjunctiva immune surveillance. In: Dartt DA, Edelhauser HF (eds) *Encyclopedia of the Eye*. Elsevier, Oxford (in press)
63. Knop E, Knop N (2009) Keratinisation and mucocutaneous junction of the human lid margin in relation to the Meibomian gland orifice. *Invest Ophthalmol Vis Sci* 50:4833
69. Korb DR, Greiner JV (1994) Increase in tear film lipid layer thickness following treatment of meibomian gland dysfunction. *Adv Exp Med Biol* 350:293–298
78. Mathers WD, Shields WJ, Sachdev MS et al (1991) Meibomian gland dysfunction in chronic blepharitis. *Cornea* 10:277–285
81. McCulley JP, Dougherty JM (1985) Blepharitis associated with acne rosacea and seborrhic dermatitis. *Int Ophthalmol Clin* 25:159–172
99. Oakes MB, Eyvazzadeh AD, Quint E, Smith YR (2008) Complete androgen insensitivity syndrome—a review. *J Pediatr Adolesc Gynecol* 21:305–310
105. Paranjpe DR, Foulks GN (2003) Therapy for meibomian gland disease. *Ophthalmol Clin North Am* 16:37–42
113. Romero JM, Biser SA, Perry HD et al (2004) Conservative treatment of meibomian gland dysfunction. *Eye Contact Lens* 30:14–19
116. Schaumberg DA, Sullivan DA, Dana MR (2002) Epidemiology of dry eye syndrome. *Adv Exp Med Biol* 506:989–998
119. Seal DV, McGill JJ, Jacobs P et al (1985) Microbial and immunological investigations of chronic non-ulcerative blepharitis and meibomianitis. *Br J Ophthalmol* 69:604–611
128. Sullivan DA (2004) Tearful relationships? Sex, hormones, the lacrimal gland and aqueous-deficient dry eye. *Ocul Surf* 2:92–123
132. Suzuki T, Kinoshita S (2007) Meibomitis-related keratoconjunctivitis in childhood and adolescence. *Am J Ophthalmol* 144:160–161

## Das vollständige Literaturverzeichnis ...

... finden Sie in der html-Version dieses Beitrags im Online-Archiv auf der Zeitschriftenhomepage [www.DerOphthalmologe.de](http://www.DerOphthalmologe.de)